Salute è Benessere Salute è Benessere Salute è Benessere Salute è Benessere Salute è Benessere Salute è Benessere Salute è Benessere Salute è Benessere

Per lo screening mammografico delle lesioni non palpabili

La biopsia mammaria "a guida ecografica"

Alla tradizionale citologia con ago sottile si sono affiancate metodiche diagnostiche mini invasive

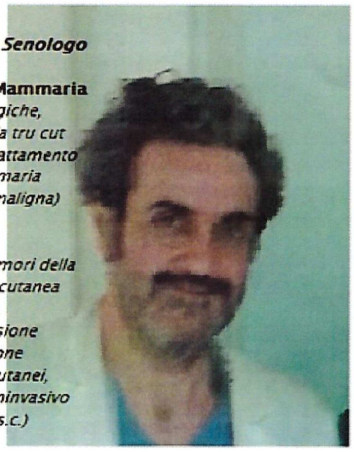

Dott. Francesco Mollo
Chirurgo - Oncologo- Senologo
c/o La Clinica Madonnina
Specialista in **Patologia Mammaria**
(visite ed ecografie senologiche, ago aspirato ed ago biopsia tru cut mammario eco guidato, trattamento chirurgico patologia mammaria benigna, infiammatoria e maligna)

ed in **Patologia Cutanea**
(trattamento chirurgico tumori della pelle e malanoma, biopsia cutanea incisionale ed escissionale, asportazione chirurgica lesione neoplastica con ricostruzione mediante lembi o innesti cutanei, trattamento chirurgico mininvasivo malattia pilonidale (fistola s.c.)

a cura di Tommaso Caporale

Il tumore del seno è nei paesi occidentali al primo posto per frequenza nelle donne e la sua incidenza è in costante crescita. Grazie soprattutto alla diffusione dello screening mammografico e ad una maggiore consapevolezza del problema, negli ultimi anni è aumentata la diagnosi delle cosiddette lesioni "non palpabili"; parimenti si è assistito ad un importante sviluppo delle metodiche diagnostiche di tipo mininvasivo. Alla tradizionale citologia con ago sottile si sono affiancate infatti varie procedure bioptiche percutanee; tali metodiche microistologiche hanno quasi del tutto sostituito la biopsia chirurgica escissionale e l'esame intra-operatorio al congelatore.
Allo stato attuale in presenza di una lesione non palpabile della mammella la scelta della metodica diagnostica (ago-biopsia o Mammotome) è legata al sospetto radiologico nella prospettiva di un eventuale intervento chirurgico. La biopsia con Mammotome nelle lesioni non palpabili della mammella, pare sia, pertanto, da preferire se il sospetto di neoplasia è elevato. Essa consente di impostare una strategia pre-operatoria completa decidendo e proponendo alla paziente il tipo di intervento (generalmente conservativo, inclusa la metodica del linfonodo sentinella) e rende inoltre più agevole la localizzazione intra-operatoria della lesione, sul repere metallico posizionato durante il prelievo bioptico.
Ne abbiamo parlato col dottore **Francesco Mollo** *(in foto)*, medico chirurgo oncoplastico presso la clinica La Madonnina di Cosenza, responsabile del centro di prevenzione diagnosi e cura delle patologie mammarie "Pianeta Donna".

Qual è la diagnosi attualmente più frequente e con quali metodiche si effettua?
La diagnosi clinica di neoplasie con diametro inferiore ai 2 centimetri è allo stato attuale particolarmente frequente (il 91% nella nostra esperienza). Ciò è legato sia al diffondersi dei programmi di screening mammografico che ad una maggiore presa di coscienza della problematica da parte delle donne, che sempre più spesso si sottopongono a periodici controlli mammografici ed ecografici non solo su suggerimento del medico ma anche spontaneamente.
Tutto questo ha portato all'incremento della diagnosi di neoplasie sempre più piccole e ad una riduzione della mortalità stimata attorno al 30% circa, con probabilità di guarigione che raggiunge il 70-80% nei casi trattati. Ciò ha determinato anche una maggiore diffusione delle metodiche bioptiche "mininvasive" in sostituzione della biopsia chirurgica escissionale "a cielo aperto", quindi una riduzione dell'utilizzo della diagnostica intraoperatoria al congelatore, non sempre affidabile e dai costi complessivamente elevati.
Tali cambiamenti hanno condizionato un'indirizzo nella gestione diagnostico-chirurgica delle neoplasie mammarie sempre più conservativo, sia per quanto riguarda la quantità di ghiandola da asportare (quadrantectomie, tumorectomie, tecniche skin-sparing e nipple-sparing) sia per ciò che riguarda l'approccio ai linfonodi ascellari (linfonodo sentinella).

Può spiegarci la nuova tecnica che state utilizzando?
In collaborazione con i Servizi di Radiologia e di Anatomia ed Istologia Patologica, in un approccio di necessaria multidisciplinarietà, stiamo utilizzando la procedura di biopsia con vacuum-assisted biopsy (Mammotome) su guida ecografica, con ago 11 Gauge (10,11,13). Con tale procedura siamo in grado di effettuare prelievi multipli a 360° senza necessità di estrarre l'ago dall'area bersaglio, garantendo dopo 5-7 giorni un esame istologico ed immuno-istochimico sicuramente diagnostico sull'area bersaglio (anche di pochi millimetri). Tale procedura si è affiancata al tradizionale esame citologico percutaneo con ago sottile, che ha comunque continuato a mantenere in alcuni casi una sua validità diagnostica.
Nella nostra esperienza la vacuum-assisted biopsy è stata utilizzata nelle lesioni ad elevato sospetto neoplastico e talvolta come secondo livello di approfondimento nei citologici dubbi o positivi (C4-C5) o nei citologici inadeguati (C1).
In quei casi in cui le lesioni mammarie sono rappresentate da aree con microcalcificazioni sospette senza corrispettivo ecografico ricorriamo alla biopsia escissionale dopo posizionamento di repere su guida stereotassica, o inviamo la paziente a biopsia Mammotome stereotassica. L'indicazione al prelievo viene quindi posta sulla scorta di esami ecografici o mammografici (Bi-RADS 3-4 e 5) con un corrispettivo ecografico, provenienti sia dall'attività di screening che dalla tradizionale senologia clinica; nella nostra realtà circa l'85% dei casi proviene da quest'ultima attività diagnostica.

Con quale apparecchiatura si esegue la biopsia a guida ecografica?
Dallo scorso 14 gennaio utilizziamo presso "La Madonnina" una apparecchiatura Mammotome ELITE a guida ecografica, che consiste in un lettino operatorio, un braccio articolato con driver su cui viene allocata una sonda monouso dotata di ago 10-13-14 Gauge ed un sistema a doppia aspirazione. Attraverso tale ago, costituito da un trocar fenestrato e da una lama coassiale interna ruotante per la sezione del tessuto bersaglio (raggiunto sotto guida ecografica), si eseguono multiple campionature di tessuto senza la necessità di rimuovere l'ago dalla mammella (a differenza di quanto avviene con le tecniche di fine neddle e tru-cut) ed orientando l'incavo dell'ago per 360° a seconda dei rapporti con la lesione-bersaglio.
Una volta identificata la corretta sede del prelievo (area target) e raggiunta sotto guida ecografica con la sonda la lesione, il tessuto viene automaticamente aspirato nella "finestra" (incavo della sonda), quindi viene sezionato da una lama ruotante un cilindro del tessuto; mediante arretramento della lama, il campione viene aspirato nel contenitore di raccolta, il tutto mantenendo la sonda nella medesima posizione per mezzo di un sistema di ancoraggio. Le carote di tessuto vengono inviate in formalina per esame istologico definitivo essendo prima radiografate se nell'area sono presenti microcalcificazioni. Una volta considerati sufficienti i prelievi, è possibile applicare nella sede stessa del prelievo una clip metallica (Micro-Mark II), che servirà da eventuale controllo della adeguatezza del bersaglio.
A fine procedura si esegue una compressione per 2-3 minuti sulla sede del prelievo; si consiglia alla donna di attendere circa un'ora prima di lasciare la struttura ospedaliera e di applicare del ghiaccio sulla sede della biopsia.
Tale procedura richiede la collaborazione di due operatori, uno che manovra il sistema bioptico Mammotone (un chirurgo) ed un secondo che identifica la lesione per mezzo della sonda ecografica (radiologo esperto in diagnostica senologica).

Patologia mammaria, diagnosi precoce e strategia terapeutica

Una struttura che si occupi di patologia mammaria deve possedere alcuni indispensabili requisiti, quali: la possibilità di eseguire procedimenti diagnostici e trattamenti mininvasivi con tecnologia e professionalità adeguate; garantire uno standard adeguato di assistenza e cura con risultati controllati. Allo stato attuale gli obiettivi da perseguire in chirurgia senologica restano i seguenti: la diagnosi precoce del carcinoma, l'utilizzo di metodiche diagnostiche sempre più affidabili e minimamente invasive, un trattamento chirurgico conservativo, il miglioramento dei risultati oncologici con trattamenti terapeutici multidisciplinari, la necessità di individuare percorsi diagnostico-terapeutici che comportino l'attuazione di procedure il più possibile standardizzate con il minor disagio psico-fisico per la donna. In tale ottica i vantaggi offerti dalla biopsia con Mammotome (a guida ecografica) sono rappresentati dalla semplicità della metodica, dal regime di assistenza ambulatoriale, dalla breve durata della procedura (5'-15'), da una buona compliance da parte della paziente, dall'assenza di complicanze importanti (rari ematomi o ecchimosi); inoltre, i costi sono sicuramente inferiori alla biopsia chirurgica (con cui si deve confrontare) e, soprattutto, è capace di offrire una vera diagnosi istologica (discriminazione di lesioni infiltranti o in situ, determinazione dei recettori ormonali, grading, ecc.) ed è quindi in grado di condurre all'eventuale intervento chirurgico con una precisa strategia terapeutica preoperatoria.